

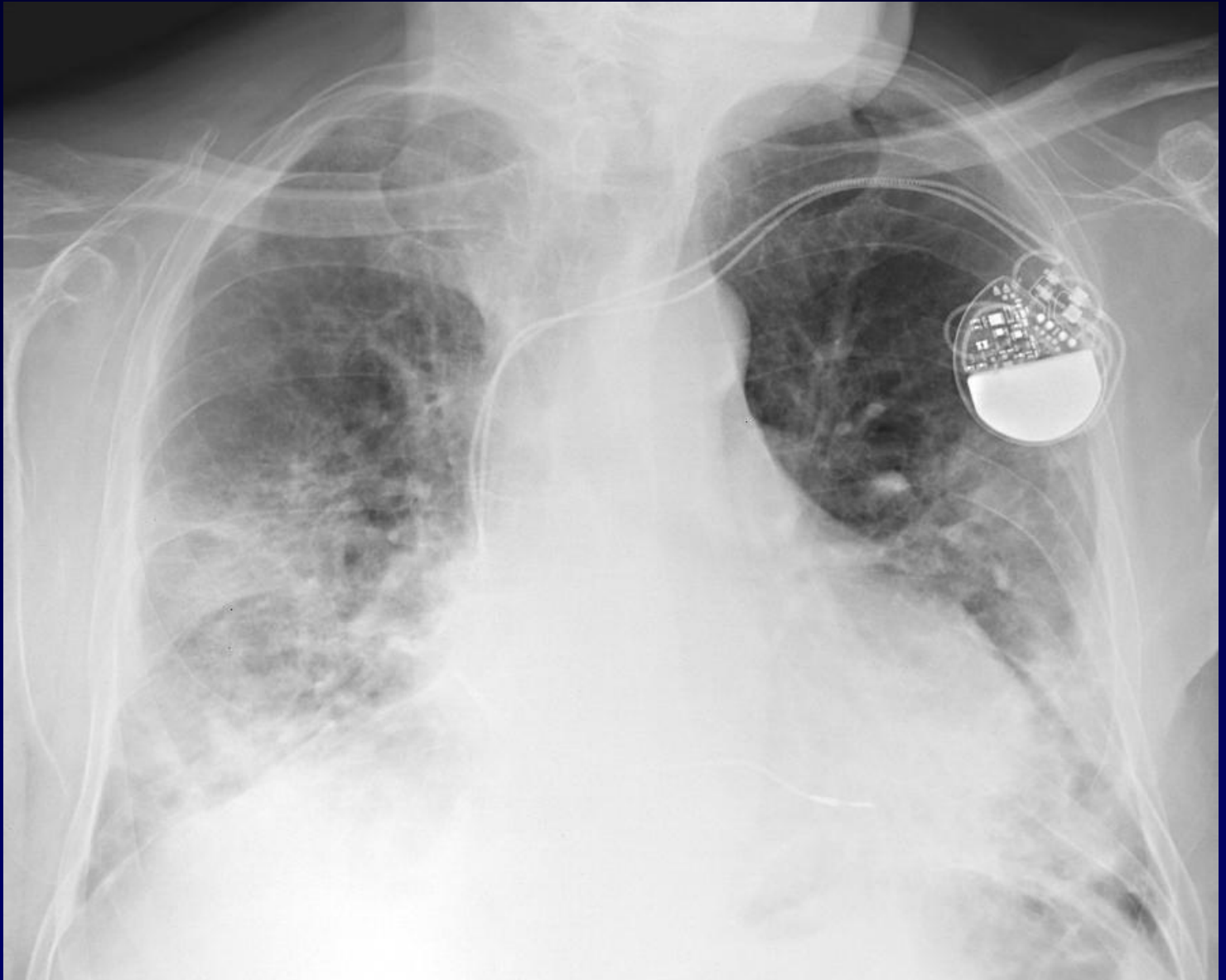


Alexis LACOUT

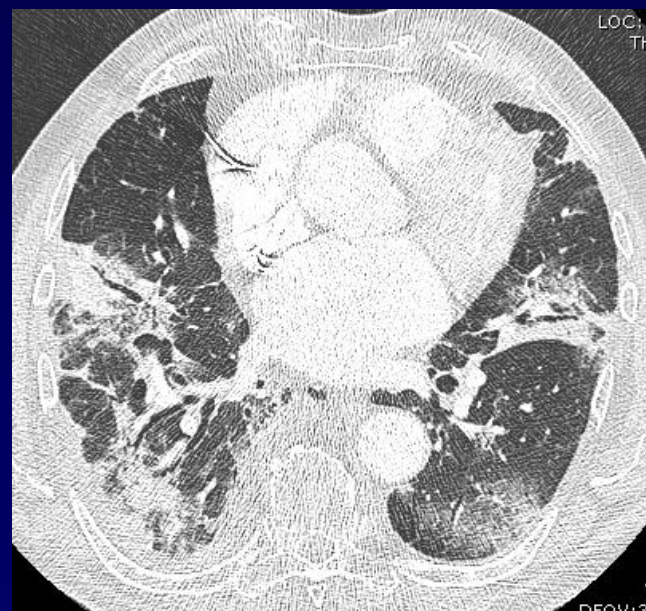
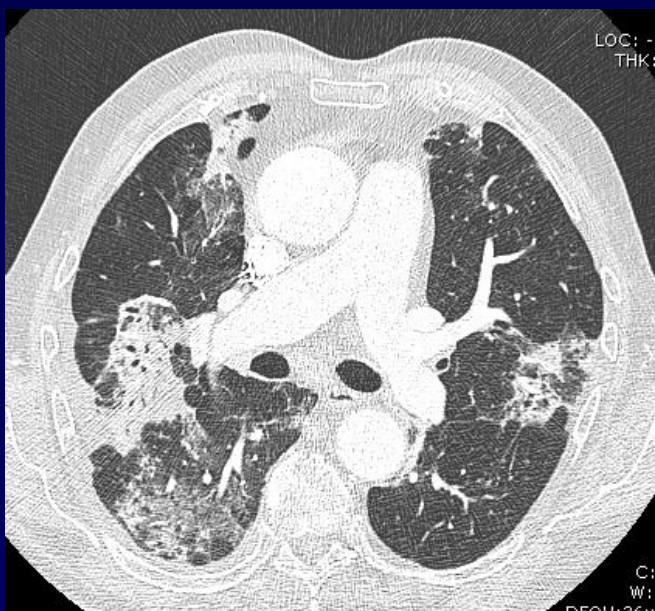
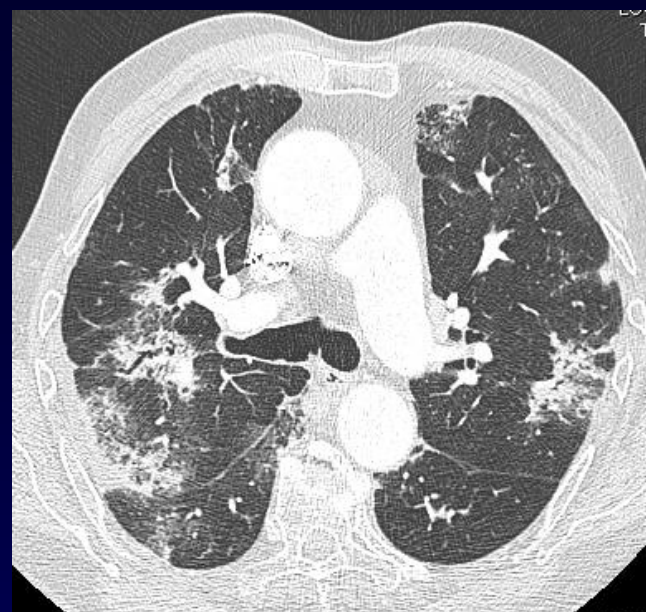
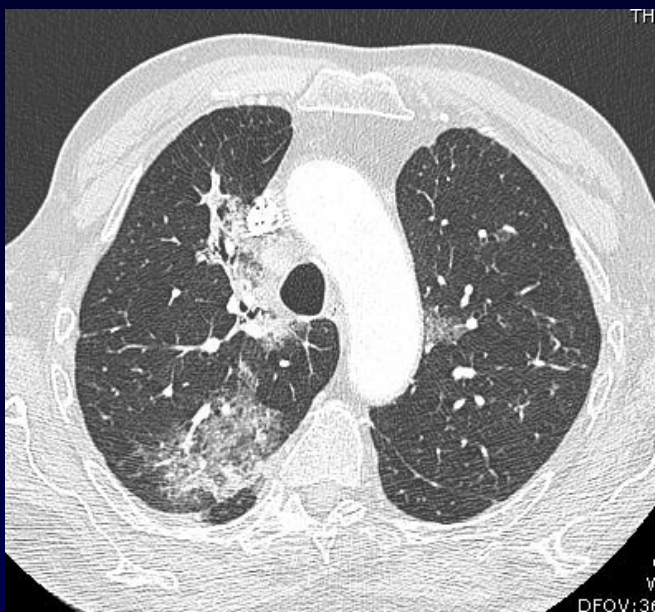
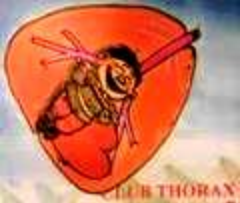Homme de 86 ans

Arythmie traitée ; Stimulateur cardiaque

Dyspnée



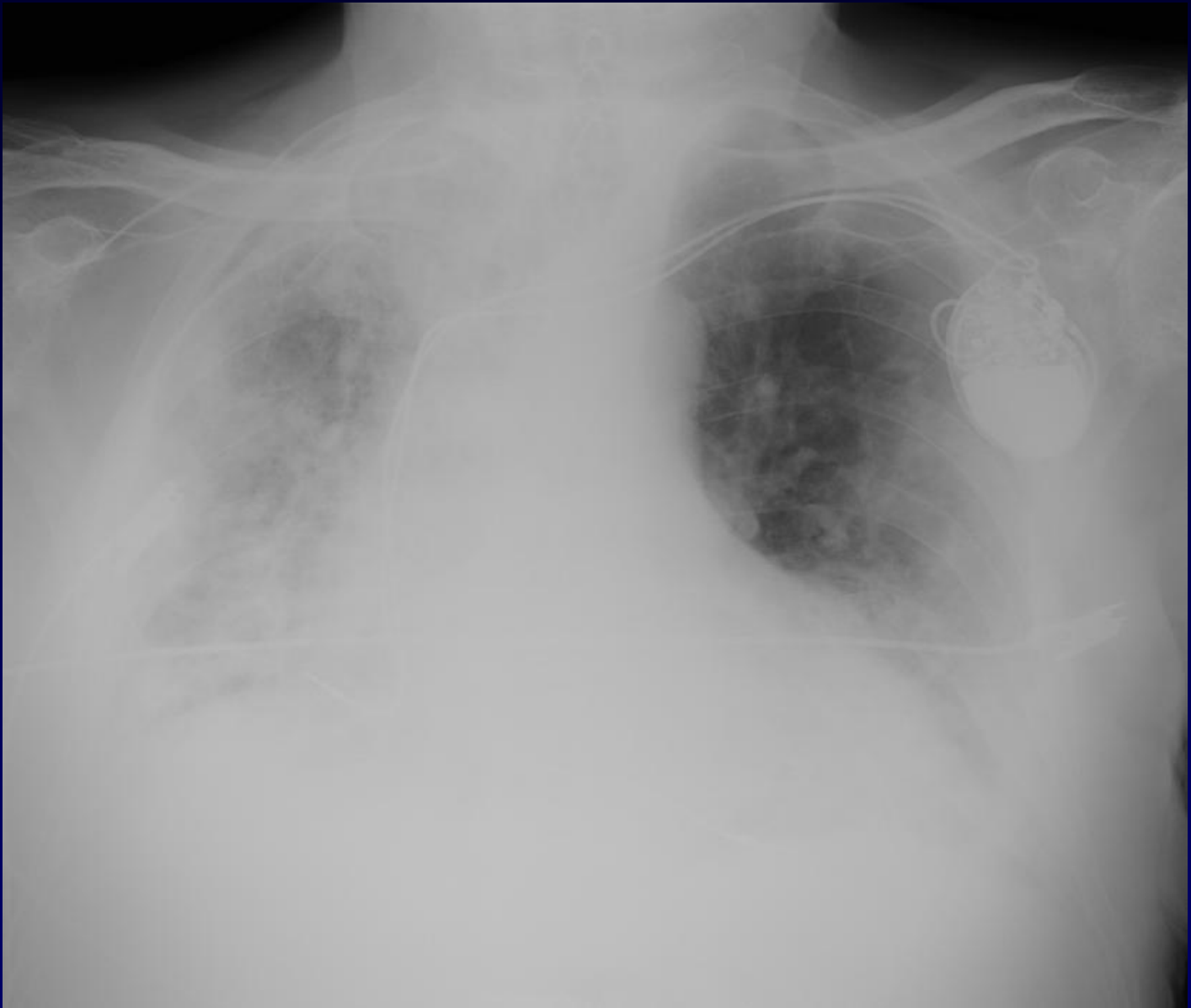
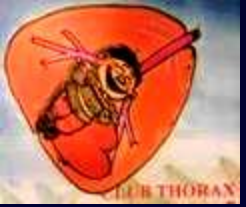28 08 2009



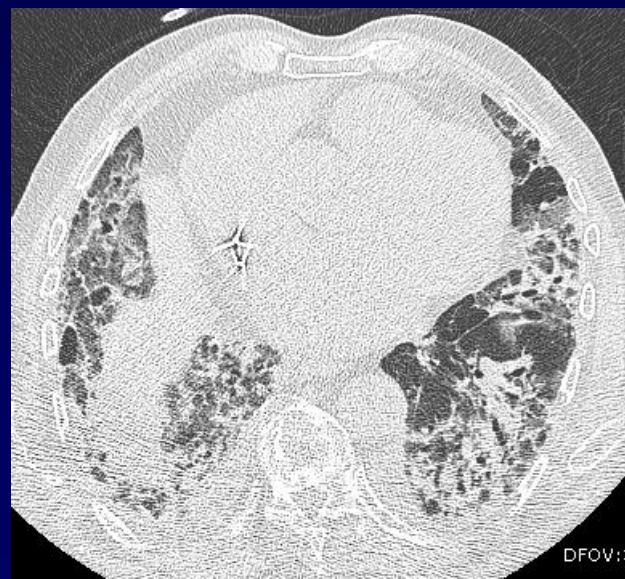
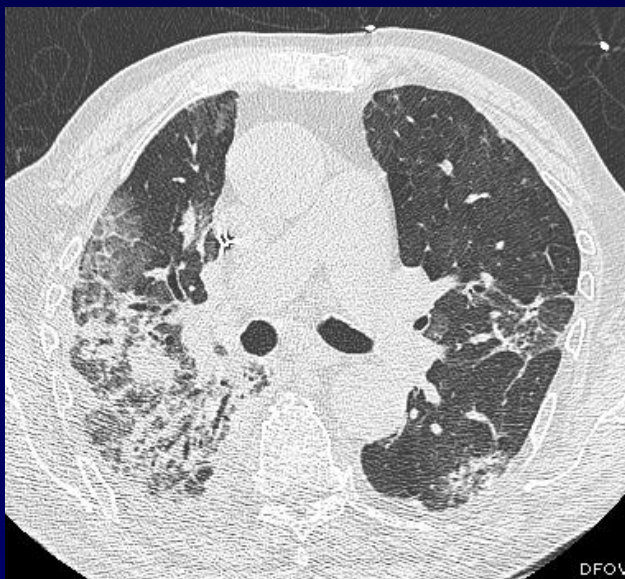
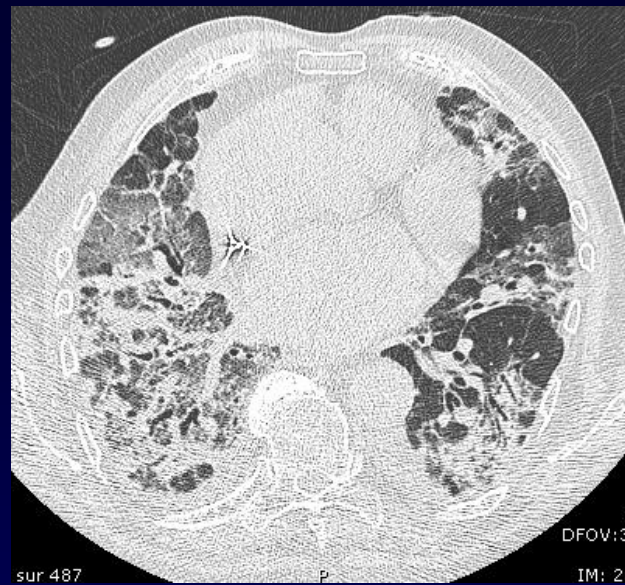
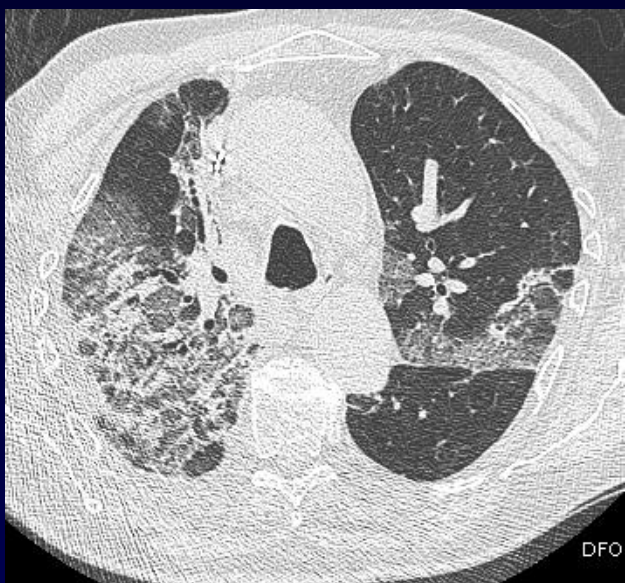
04 09 2009 – Premier scanner



Diagnostic ?



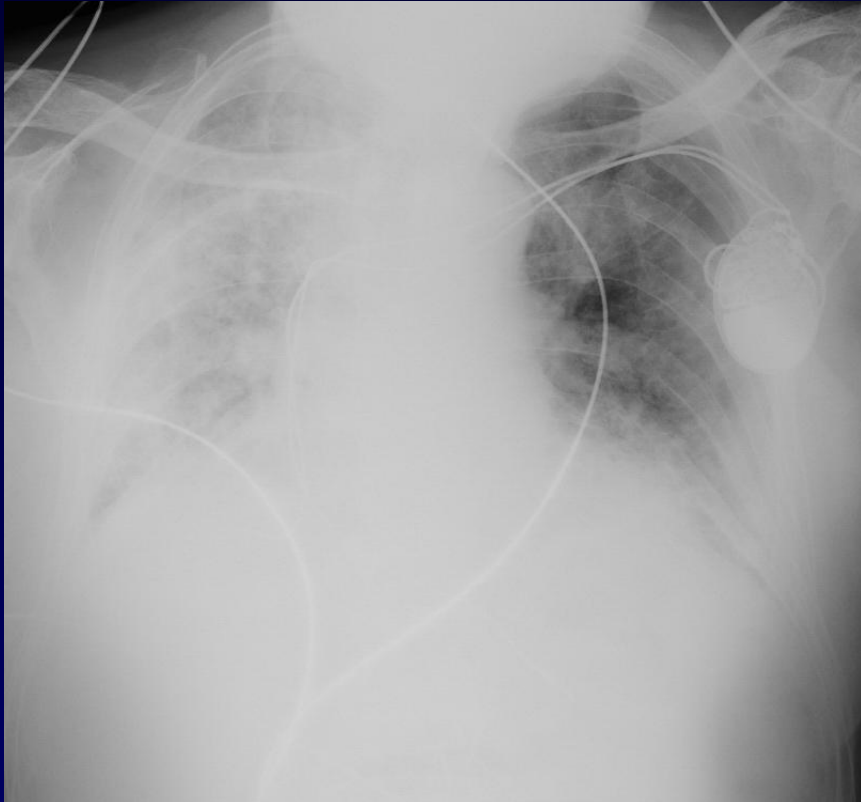
21 09 2009



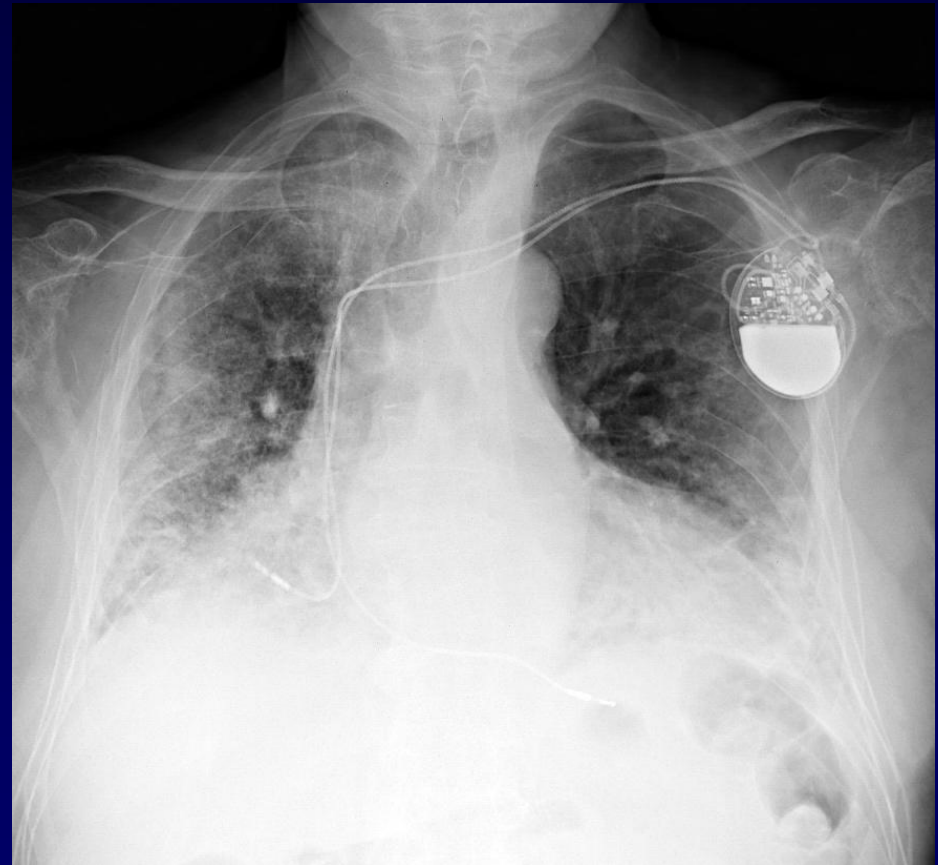24 09 2009 – 20 jours après le premier scanner



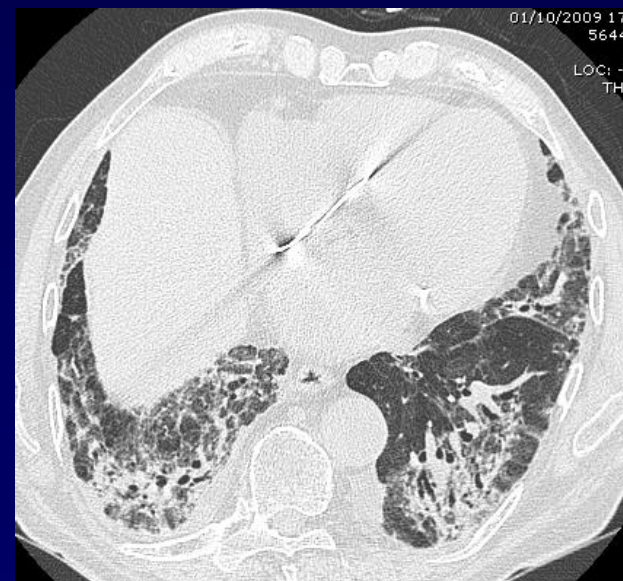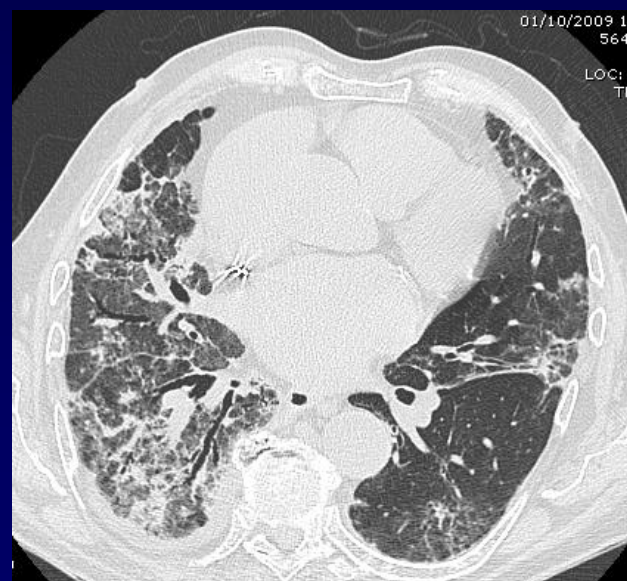
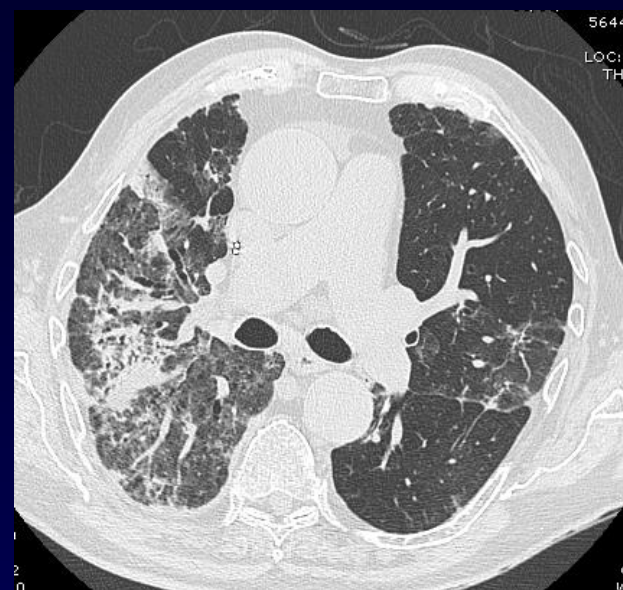
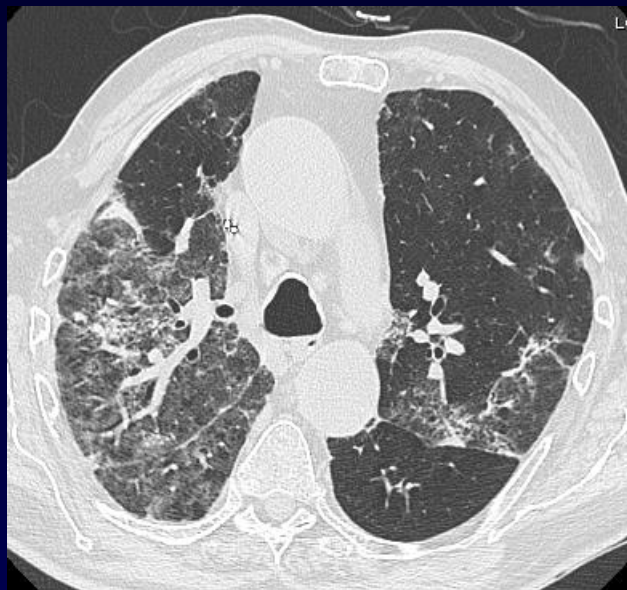
Corticothérapie



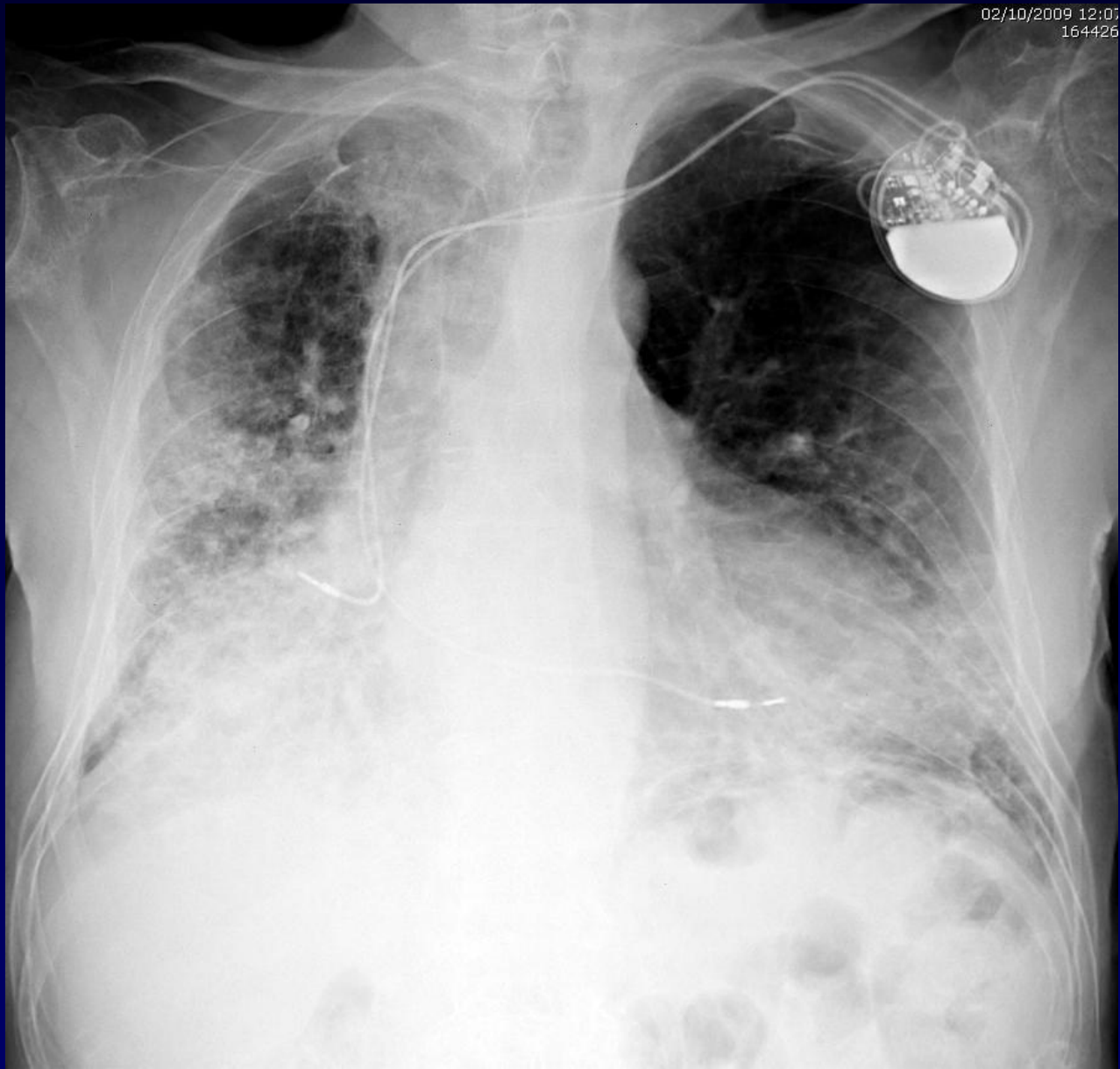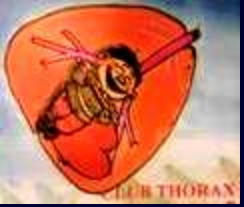29 09 2009 à 7h00



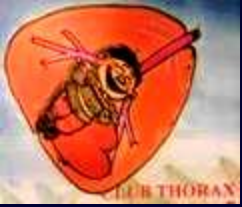29 09 2009 à 17h00



01 10 2009 – 27 jours après le premier scanner



02 10 2009



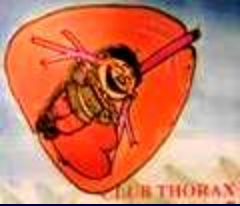Diagnostic

Pneumonie organisée probable (COP – BOOP)

Evolution vers la fibrose

Secondaire à la prise d'Amiodarone ?

Référence : Site Pneumotox



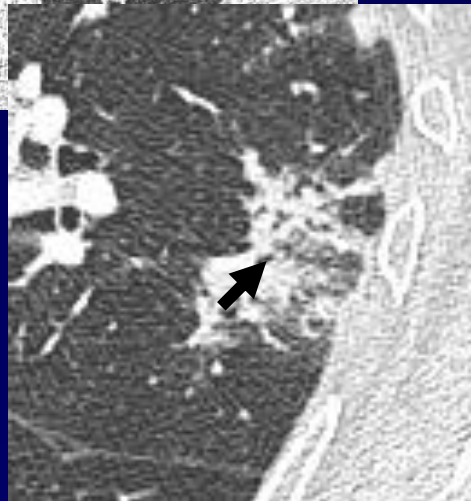
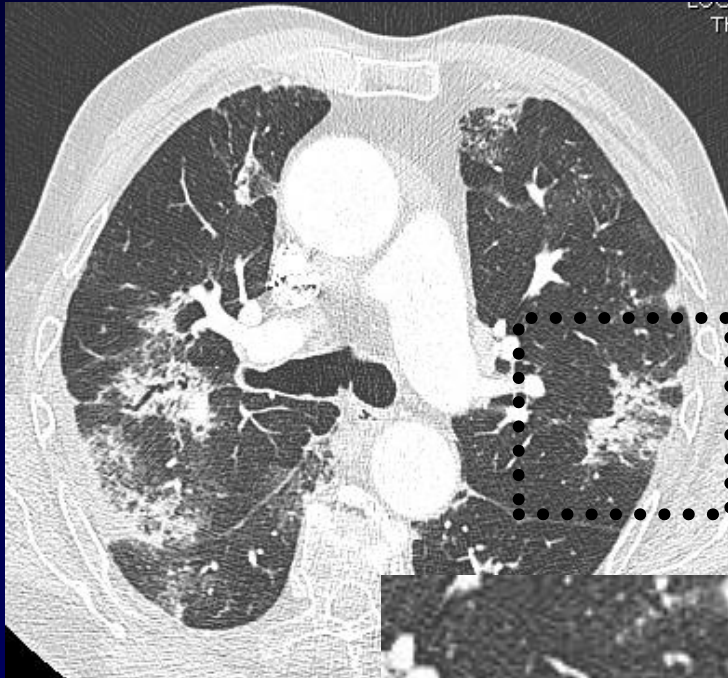
PNEUMONIE ORGANISÉE

Condensations volontiers migratrices et plurifocales

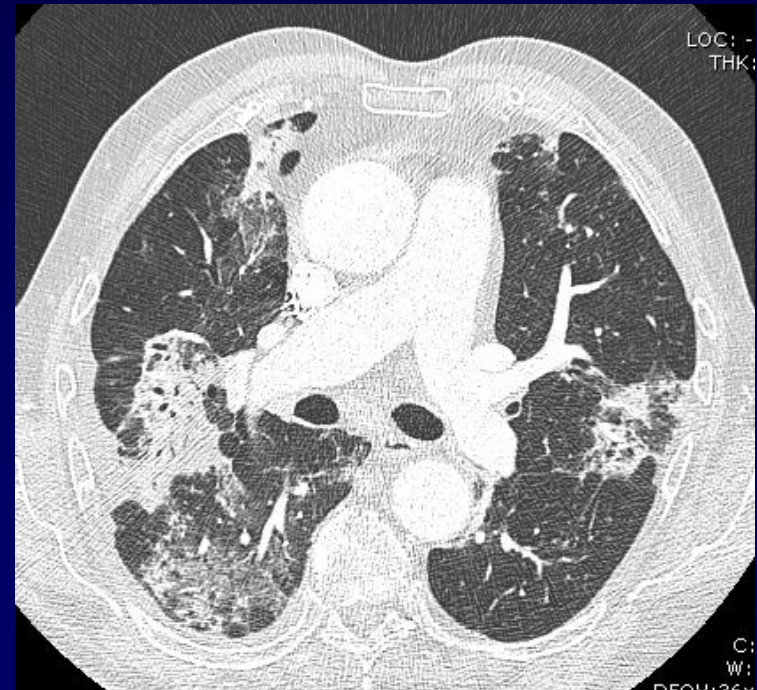
Pas d'infection ; syndrome pseudo-grippal

Spiculations, nodules, signes de fibrose

Verre dépoli circonscrit par de la condensation



Verre dépoli
circonscrit par de la
condensation (flèche)





Amiodarone

I (b) : Pneumopathie interstitielle diffuse sub-aigu? (comme la mais moins s?v?re)

I (c) : Infiltrats pulmonaire avec ?osinophilie - pneumopathie ? ?osinophiles (peut-?tre s?v?re et conduire ? une insuffisance respiratoire)

I (d) : Pneumonie organis?e - BOOP

I (g) : Fibrose pulmonaire irr?versible

I (k) : Nodules pulmonaires multiples avec ou sans pneumopathie organis?e - BOOP

I (l) : Dommages alv?olaires diffus

<http://www.pneumotox.com/indexf.php?fich=drugs&lg=fr&nf=>



BOOP et médicaments

I (k) Nodules pulmonaires multiples avec ou sans pneumopathie organis?e - BOOP

Médicaments impliqués :

Amiodarone****

Bleomycin****

Carbamazepine***

Fludarabine*

Minocycline***

Phenytoin****

Propylthiouracil***

Ticlopidine*

Vinblastine***

<http://www.pneumotox.com/indexf.php?fich=clin0&lg=fr>